Travail du Service du Professeur Agrégé Mathieu

FACULTÉ DE MÉDECINE DE PARIS

Année 1929 — N° 107

THÈSE

POUR

LE DOCTORAT EN MÉDECINE

(DIPLOME D'ÉTAT)

PAR

Julien VERGEZ-HONTA
Né à Lourdes, le 12 juin 1897
Ancien Interne des Hôpitaux de Paris

CONTRIBUTION A L'ÉTUDE DU

TRAITEMENT DES SUBLUXATIONS

ET DES

LUXATIONS CONGÉNITALES DE LA HANCHE RÉDUCTIBLES ET INCOERCIBLES

PAR LA MÉTHODE DES BUTÉES OSTÉOPLASTIQUES

Président : M. GOSSET, *professeur*

PARIS
LIBRAIRIE LE FRANÇOIS
91, BOULEVARD SAINT-GERMAIN, 91

1929

Travail du Service du Professeur Agrégé Mathieu

FACULTÉ DE MÉDECINE DE PARIS

ANNÉE 1929 — N° —

THÈSE

POUR

LE DOCTORAT EN MÉDECINE

(DIPLOME D'ÉTAT)

PAR

Julien VERGEZ-HONTA
Né à Lourdes, le 12 juin 1897
Ancien interne des Hôpitaux de Paris

CONTRIBUTION A L'ÉTUDE DU

TRAITEMENT DES SUBLUXATIONS

ET DES

LUXATIONS CONGÉNITALES DE LA HANCHE RÉDUCTIBLES ET INCOERCIBLES

PAR LA MÉTHODE DES BUTÉES OSTÉOPLASTIQUES

Président : M. GOSSET, *professeur*

PARIS
LIBRAIRIE LE FRANÇOIS
91, BOULEVARD SAINT-GERMAIN, 91

1929

I. — DOYEN. . . M. ROGER

LES PROFESSEURS

	MM
Anatomie	ROUVIÈRE.
Anatomie médico-chirurgicale et chirurgie expérimentale	CUNÉO.
Physiologie	ROGER.
Physique médicale	STROHL
Chimie médicale	DESGREZ.
Bactériologie	LEMIERRE.
Parasitologie et histoire naturelle médicale	BRUMPT.
Pathologie et thérapeutique générales	Marcel LABBÉ.
Pathologie médicale	SICARD.
Pathologie chirurgicale	LECÈNE.
Anatomie pathologique	ROUSSY.
Histologie	CHAMPY.
Pharmacologie et matière médicale	TIFFENEAU.
Hydrologie thérapeutique et climatologie	Maurice VILLARET
Thérapeutique	LOEPER.
Hygiène et médecine préventive	TANON.
Médecine légale	BALTHAZARD.
Histoire de la médecine et de la chirurgie	MÉNÉTRIER.
Pathologie expérimentale et comparée	RATHERY.
Clinique médicale	CARNOT. BEZANÇON. ACHARD. WIDAL.
Hygiène et clinique de la première enfance	LEREBOULLET
Clinique des maladies des enfants	NOBÉCOURT.
Clinique des maladies mentales et des maladies de l'encéphale	H. CLAUDE.
Clinique des maladies cutanées et syphilitiques	GOUGEROT.
Clinique des maladies du système nerveux	GUILLAIN.
Clinique des maladies infectieuses	TEISSIER.
Clinique de la tuberculose	Léon BERNARD
Clinique chirurgicale	DELBET. HARTMANN LEJARS. GOSSET.
Clinique ophtalmologique	TERRIEN.
Clinique urologique	LEGUEU.
Clinique d'accouchements	COUVELAIRE. BRINDEAU. JEANNIN.
Clinique gynécologique	J.-L. FAURE.
Clinique chirurgicale infantile et orthopédie	OMBRÉDANNE
Clinique thérapeutique médicale	VAQUEZ.
Clinique oto-rhino-laryngologique	SEBILEAU.
Clinique thérapeutique chirurgicale	Pierre DUVAL.
Clinique propédeutique	SERGENT.
Professeur sans chaire	BRANCA.

II. — AGRÉGÉS EN EXERCICE

MM.

ABRAMI . . . Pathologie medicale.
ALAJOUANINE. Neurologie et psychiatrie.
AUBERTIN. . Pathologie médicale.
BASSET . . . Pathologie chirurgicale.
BAUDOUIN. . Pathologie médicale
BINET . . . . Physiologie.
BLANCHETIÈRE Chimie biologique.
BROCQ. . . . Pathologie chirurgicale
BRULÉ. . . . Pathologie médicale.
CADENAT . . Pathologie chirurgicale
CHABROL . . Pathologie médicale.
CHIRAY . . . Pathologie médicale.
CLERC. . . . Pathologie médicale.
DEBRÉ . . . . Hygiène.
DOGNON. . . Physique.
DONZELOT . . Pathologie médicale.
DUVOIR . . . Médecine légale.
ÉCALLE . . . Obstétrique.
FIESSINGER . Pathologie médicale.
GARNIER . . Pathologie expériment[le]
GATELLIER . Pathologie chirurgicale.
GIROUD . . . Histologie.
HARVIER. . . Pathologie médicale.
HEITZ-BOYER Urologie.
HOVELACQUE . Anatomie.
HUTINEL. . . Pathologie médicale.

MM.

JOYEUX . . . Parasitologie.
LABBÉ (Henri) Chimie biologique.
LARDENNOIS Pathologie chirurgicale.
LEMAITRE. . Oto-rhino-laryngologie.
LEROUX. . . Anatomie pathologique
LÉVY-SOLAL. Obstétrique.
LHERMITTE . Pathologie mentale.
LIAN. . . . . Pathologie médicale.
MATHIEU. . . Pathologie chirurgicale
MERCIER (F.). Pharmacologie.
METZGER . . Obstétrique.
MONDOR. . . Pathologie chirurgicale.
MOURE. . . . Pathologie chirurgicale.
MULON. . . . Histologie.
OBERLING. . Anatomie pathologique.
OLIVIER..... Anatomie.
PHILIBERT. . Bactériologie.
QUÉNU. . . . Pathologie chirurgicale.
RICHET Fils. . Physiologie.
SÉZARY . . . Dermatologie et syphiligraphie.
VALLERY-RADOT (Pasteur) . . Pathologie médicale.
VAUDESCAL. Obstétrique
VELTER. . . . Ophtalmologie.
VERNE. . . . Histologie.

III. — AGRÉGÉS RAPPELÉS A L'EXERCICE

POUR LE SERVICE DES EXAMENS

MM.

BUSQUET. . . . . Pharmacologie.
GUENIOT . . . . . Obstétrique.
LEQUEUX . . . . . Obstétrique.
NEVEU-LEMAIRE. . Parasitologie.

MM.

RETTERER. . Histologie.

ZIMMERN. . . Physique.
N. . . . . Pathologie médicale

IV. — AGRÉGÉS CHARGÉS DE COURS DE CLINIQUE ANNEXE

A TITRE PERMANENT

MM.	
ALGLAVE . .	Clinique chirurgicale.
AUVRAY. . .	Clinique chirurgicale.
CHEVASSU. .	Clinique chirurgicale.
LAIGNEL-LAVASTINE	Clinique médicale.
LE LORIER .	Clinique obstétricale.

MM.	
LERI	Clinique médicale.
MOCQUOT . .	Clinique chirurgicale
PROUST . . .	Clinique chirurgicale.
SCHWARTZ .	Clinique chirurgicale

V. — CHARGÉS DE COURS

MM. MAUCLAIRE, agrégé.	Chargé du cours de chirurgie orthopédique chez l'adulte pour les accidentés du travail les mutilés de guerre et les infirmes adultes.
FREY.	Stomatologie.
CHAILLEY-BERT.	Education physique.
LEDOUX-LEBARD	Radiologie clinique.
WEILL-HALLÉ.	Puériculture.

Par délibération en date du 9 décembre 1798, l'Ecole a arrêté que les opinions, émises dans les dissertations qui lui seront présentées, doivent être considérées comme propres à leurs auteurs et qu'elle n'entend leur donner aucune approbation ni improbation.

A LA MÉMOIRE DE MON GRAND-PÈRE

LE DOCTEUR J. PAYRAU

A MON PÈRE

Le Docteur A. VERGEZ

Mon premier maître, dont la vie toute de droiture, de devoir et de labeur est un exemple.

Par la grande culture de son esprit, par ses conseils éclairés il a toujours été pour moi le guide le plus précieux.

A MA MÈRE

En témoignage de la profonde et tendre affection que j'ai pour elle.

A MA SŒUR

A MON BEAU-FRÈRE RENÉ GAZAGNE

A MES ONCLES

LES DOCTEURS J. PAYRAU ET X. VERGEZ

A MON COUSIN J. VERGEZ

A MES AMIS ET CAMARADES D'INTERNAT

A M. le Professeur GOSSET

Professeur de Clinique Chirurgicale à la Faculté
Chirurgien de la Salpêtrière
Membre de l'Académie de Médecine
Grand officier de la Légion d'honneur

Qui a bien voulu me faire l'honneur d'accepter la présidence de mon jury de thèse, en témoignage de ma respectueuse admiration et de ma très vive reconnaissance.

A mon maitre le Professeur agrégé MATHIEU

Chirurgien de l'Hôpital Bretonneau
Professeur agrégé à la Faculté

Qui m'a toujours témoigné le plus vif intérêt et m'a permis de réaliser ce travail. Qu'il veuille bien accepter mes remerciements les plus sincères et croire à ma très respectueuse affection.

A MES MAITRES DANS LES HOPITAUX

Externat

M. le Professeur P. DELBET
M. le Docteur LENOIR
M. le Docteur L. FOURNIER

Internat

Provisoire

M. le Docteur AMEUILLE
M. le Professeur CHAUFFARD
M. le Docteur BRODIN

Titulaire

M. le Professeur BRINDEAU
M. le Docteur R. MONOD
M. le Professeur agrégé PROUST
M. le Docteur WIART
M. le Professeur agrégé MATHIEU
M. le Docteur E. MICHON

A M. le Professeur OMBRÉDANNE

Chirurgien de l'Hôpital des Enfants-Malades
Professeur de Clinique chirurgicale infantile

Qui a bien voulu me permettre de profiter de son précieux enseignement, en témoignage de ma profonde admiration.

A MM. les Docteurs CAPETTE, HOUDARD, LOUIS MICHON, chirurgiens des Hôpitaux, RICHET fils, médecin des Hôpitaux.

A mes Maîtres de Conférence les Docteurs BERNARD, ALAJOUANINE, médecins des Hôpitaux, DUCASTAING, LANTUÉJOUL, RICHARD, chirurgien des Hôpitaux.

CONTRIBUTION A L'ÉTUDE
DU
TRAITEMENT DES SUBLUXATIONS
ET DES
LUXATIONS CONGÉNITALES DE LA HANCHE RÉDUCTIBLES ET INCOERCIBLES
PAR LA MÉTHODE DES BUTÉES OSTÉOPLASTIQUES

INTRODUCTION

Le traitement des luxations et des subluxations congénitales de la hanche s'est enrichi ces dernières années de procédés chirurgicaux qui permet tent de créer au dessus de la tête fémorale un appui osseux supra-cotyloïdien, véritable butoir d'arrêt-destiné à arrêter son glissement et son ascension dans la fosse iliaque externe.

Nous ne parlerons pas des résultats donnés par cette méthode appliquée au traitement des luxations irréductibles. Il pose des problèmes complexes dont la solution est encore à l'étude.

Buter une tête fémorale luxée sans la ramener à la place qu'elle devrait occuper est un traitement palliatif intéressant sans doute, mais ne s'attaquant ni au raccourcissement dont dépend la perte de l'équilibre transversal du tronc, ni au déplacement antéro-postérieur de la tête fémorale qui entraîne

l'antéversion du bassin et la perte de l'équilibre antéro-postérieur du tronc.

La guérison de la malformation ne peut dans ces cas être obtenue qu'en s'adressant à des interventions complexes dont le but est d'assurer la réduction de la tête dans le cotyle, de la maintenir ensuite. Résection butée du Professeur Ombrédanne. Réduction sanglante (Lambotte, Galloway) suivie de la confection d'une butée.

Ces interventions encourageantes par les résultats qu'elles ont donnés ne sont pas encore parfaitement au point de l'avis même de leurs auteurs.

Nous nous limiterons donc à l'étude du traitement des luxations congénitales réductibles mais incoercibles et des subluxations de la hanche.

M. le Professeur agrégé Mathieu a bien voulu mettre les observations de ses opérés à notre disposition et nous guider dans la réalisation de notre travail. Qu'il nous permette de lui adresser ici nos remerciements respectueux et qu'il veuille bien croire à notre affectueuse reconnaissance.

HISTORIQUE

L'idée de construire un appui osseux pelvien par ostéoplastie à la tête fémorale vint dès 1891 à Kœnig.

Il taillait de bas en haut un volet ostéopériostique pris aux dépens de la table externe de l'os iliaque et le faisait basculer au-dessus de la tête fémorale de manière à former au-dessus d'elle un butoir d'arrêt.

En 1904, Fergusson abattit un lambeau ostéo-périostique de l'aile iliaque sur la capsule.

Clarke (de Londres) pratiqua en 1909 une opération analogue.

Albee (de New-York), en 1913, opérant avec Ellis Jones de Los Angeles plaça dans l'angle dièdre formé par le volet iliaque et l'os iliaque lui-même des greffons ostéo-périostiques empruntés au tibia.

En France, Delagénière (1916), Mauclaire (1922), Dujarier, Hallopeau (1923) publièrent des observations de butées exécutées par des techniques diverses.

En 1923, Fairbanks, de Londres publie 11 observations de luxations réduites en première position de Lorenz et butées 15 jours après chirurgicalement au moyen d'un volet ostéo-périostique placé au-dessus de la tête fémorale.

La même année, Spitzy, de Vienne, après avoir réduit une luxation, se sert d'un greffon transfixiant le col et la tête fémorale et l'inclut dans l'os iliaque pour assurer le maintien de la réduction.

En 1924, Dickson (Kansas City) relate à la Société américaine d'Orthopédie 5 observations de luxations congénitales opérées suivant la méthode d'Albee.

D'assez nombreuses interventions du même genre furent publiées au cours de la discussion qui suivit.

En 1925, Lance dans une série de publications dont un important rapport à la réunion annuelle de la Société française d'Orthopédie exposa sa technique et ses résultats.

Le Professeur Ombrédanne revint à plusieurs reprises sur la question.

Leur élève Garnier exposa leurs travaux dans sa thèse.

LES LUXATIONS CONGÉNITALES RÉDUCTIBLES ET INCOERCIBLES.

Les progrès du traitement orthopédique des luxations congénitales ont considérablement réduit le nombre de cette catégorie de luxations. Elles ne sont cependant pas exceptionnelles.

On en observe 2 variétés : celle de l'enfant, celle de l'adulte.

Luxations incoercibles de l'enfant.

Elles se rencontrent surtout chez des enfants de 5 à 10 ans ; elles sont exceptionnelles au-dessous de 5 ans.

La récidive de la luxation peut être précoce et survenir au cours même du traitement orthopédique, soit immédiatement après la réduction, soit quelques mois après dans le plâtre, ou au moment d'un changement de position, soit à la reprise de la marche.

Son diagnostic est alors facile. Mais la reluxation peut être tardive et ne survenir que plusieurs années après la cessation du traitement orthopédique.

Il s'agit alors d'une récidive progressive : la tête fémorale glisse hors du cotyle et remonte peu à peu dans la fosse iliaque externe. Elle se met successi-

vement en position de subluxation, puis de luxation de plus en plus haute.

Elle s'arrête parfois dans son ascension et se creuse un nouveau cotyle dans lequel elle s'appuie.

Les malades boitent. L'épaule du côté luxé s'incline vers le sol au moment de l'appui du membre malade (Trendelenburg).

Certains n'éprouvent pas de sensations douloureuses au niveau de leur hanche.

D'autres accusent de la gêne, de la lourdeur, de la fatigue.

Certains se plaignent de violentes douleurs, dès qu'ils se livrent à des marches un peu longues ou à des travaux pénibles.

Les douleurs apparaissent le soir et durent une partie de la nuit.

Les muscles périarticulaires sont contracturés.

Les mouvements de l'articulation sont limités. On pourrait penser à une coxalgie si un examen clinique minutieux de la hanche et une radiographie n'étaient pas pratiqués.

L'impossibilité de maintenir la réduction de ces luxations est due è des causes variées parmi lesquelles en dehors de l'anteversion du col et des malformations de la tête fémorale, deux sont à retenir 1° l'insuffisance du cotyle, 2° l'interposition fibro-capsulaire entre la tête et le cotyle.

Les radiographies et les sensations fournies à l'opérateur par les manœuvres de réduction démontrent la fréquence de la première de ces causes.

Sur un cliché, la voûte cotyloïdienne apparaît presque verticale, fuyante, irrégulière. Le sourcil cotyloïdien est à peine ébauché ou inexistant.

Aucun versant, aucune arête nettement appréciable n'indique une limite de séparation entre la voûte et la fosse iliaque externe.

La réduction est des plus faciles, mais elle ne donne aucune sensation d'obstacle franchi, de ressaut, de claquement au moment où elle est obtenue.

L'interposition fibro-capsulaire apparaît comme une cause moins fréquente mais cependant très importante d'incoercibilité. Galloway, Hay Groves, Allisson, Mutel et Dufonq ont insisté sur sa fréquence.

Galloway ouvre la capsule pour lever l'interposition fibreuse entre la tête et le cotyle. Hay Groves est intervenu pour sectionner le rétrécissement capsulaire.

L'aplasie du sourcil cotyloïdien n'en reste pas moins la grande cause de l'incoercibilité des luxations.

Le traitement qui remplace le sourcil déficient par un butoir osseux solide semble devoir assurer la guérison de la malformation.

Lance a publié 10 interventions pratiquées sur des enfants âgés de 3 à 8 ans. Toutes ont été suivies de guérison.

Ombredanne (Thèse de Garnier) donne 3 observations d'enfants opérés avec succès.

Le principe suivant est maintenant suivi dans son service. Toute luxation ayant récidivé et se reluxant lors d'une deuxième tentative de traitement est justiciable de l'opération.

LUXATIONS RÉDUCTIBLES ET INCOERCIBLES DE L'ADULTE

On rencontre chez l'adulte, surtout chez les luxés unilatéraux (Lance), une variété de luxations très particulière.

Les malades qui en sont atteints présentent tous les signes d'une luxation congénitale. Leur boiterie est très accusée, ils souffrent peu en général.

La réduction de leur luxation est facile. Il suffit pour l'obtenir, après avoir supprimé la corde formée par les adducteurs rétractés, de porter la cuisse en abduction forcée sous-anesthésie générale.

Mais le maintien de la réduction est impossible. Dès que le membre est replacé dans sa position normale, la tête se reluxe.

Il existe dans ces cas, à la partie antérieure de la fosse iliaque externe, un cotyle de nouvelle formation, relié par une large gouttière de communication au cotyle primitif.

Le cotyle supérieur est occupé par la tête fémorale qui passe facilement de l'un à l'autre grâce au canal qui les réunit.

Une butée ostéoplastique fixera la tête à sa place primitive et s'opposera à son ascension.

Lance a opéré 6 malades dans ces conditions

entre 10 et 17 ans. Leur guérison a été obtenue en quelques semaines. « Chez quelques-uns, il persistait du fait des déformations osseuses, un léger raccourcissement (1 à 2 cm.) et une boiterie insignifiante qui a disparu avec une talonnette.

LES SUBLUXATIONS CONGÉNITALES

Les examens radiologiques systématiques des hanches douloureuses ont montré la fréquence des subluxations congénitales de la hanche ; ils ont permis d'en parfaire l'étude clinique et thérapeutique.

On les rencontre dans deux circonstances différentes : chez des malades traités antérieurement pour une luxation congénitale de la hanche ou chez des sujets qu'on supposait jusque-là indemnes de toute malformation congénitale.

Les subluxations congénitales peuvent rester longtemps silencieuses, remarquablement tolérées et ne se manifester qu'à l'adolescence ou à l'âge adulte.

Leurs premiers symptômes apparaissent chez la femme, à la puberté, pendant la grossesse, au moment de la ménopause, chez l'homme au cours du service militaire ou à l'occasion de travaux pénibles nécessitant des stations debout prolongées ou des marches incessantes.

Le plus souvent leurs manifestations cependant apparaissent dans l'enfance après un traumatisme ou après de longues marches fatigantes.

La douleur est leur symptôme essentiel.

Les malades souffrent d'abord de leur hanche seu-

lement lorsqu'ils se sont fatigués. A cette période leurs douleurs sont peu vives. Calmées par le repos, elles disparaissent pour ne revenir que plusieurs semaines ou plusieurs mois après, à l'occasion d'un nouvel effort.

Elles deviennent peu à peu de plus en plus fréquentes et de plus en plus violentes.

Elles réalisent alors de véritables crises douloureuses et obligent les malades à observer un repos de plusieurs jours.

Elles siègent à la racine de la cuisse et irradient à sa face interne, à sa face postérieure le long du sciatique, à la région lombaire et à la base du thorax.

A cette période il existe de la claudication. L'appui est plus bref du côté malade que du côté sain.

L'examen de l'articulation douloureuse permet de noter une limitation des mouvements due à de la contracture musculaire.

L'abduction est plus particulièrement touchée.

On pourrait penser à une coxalgie au début.

Trois symptômes orientent cependant le diagnostic que la radiographie permet de confirmer.

1° Le raccourcissement du membre inférieur ;

2° L'ascension du grand trochanter au-dessus de la ligne de Nelaton-Roser ;

3° L'absence d'adénopathie rétro-crurale et inguinale.

La radiographie donne une image caractéristique.

Le cotyle est agrandi, élargi vers le haut, sa partie supérieure, située au-dessus de la ligne claire du

cartilage Y, est oblique au lieu d'être sensiblement horizontale comme elle l'est normalement, dans l'ensemble sa forme est ovalaire. en demi-citron (Calot). La voûte est irrégulière, accidentée.

La tête est aplatie en totalité ou en partie au niveau de son pôle inférieur (déformation en champignon ou en casquette).

Elle est remontée, elle est située à la partie supérieure du cotyle. Le cintre cervico-obturateur est rompu.

Une ligne horizontale passant par la ligne claire du cartilage n'est plus tangente à son pôle supérieur mais elle passe au travers de son image.

De plus, la tête tend à s'extérioriser, à faire saillie hors du cotyle. Elle déborde la verticale abaissée par l'épine iliaque antéro-inférieure en dedans de laquelle elle devrait se trouver.

L'interligne articulaire est clair et élargi.

Ainsi la tête est mal emboîtée dans un cotyle agrandi.

Les subluxations anciennes.

En l'absence de traitement, l'état des malades s'aggrave. Les douleurs augmentent d'intensité. D'intermittentes elles deviennent continues, permanentes. Les malades sont alors de véritables infirmes incapables d'un travail un peu actif.

L'arthrite chronique a ajouté ses symptômes à ceux de la malformation.

La radiographie montre l'existence de néopro-

ductions osseuses développées sur la paroi externe du cotyle et sur la tête fémorale qui apparaît déformée, irrégulière, aplatie, recouverte d'ostéophytes plus ou moins étendus.

Indications opératoires.

Dans les subluxations, le défaut ostéologique initial, c'est l'orientation oblique du plafond du cotyle. La tête n'est plus soutenue, elle manque d'appui solide, de stabilité. A chaque pas elle tend à glisser dans la fosse iliaque externe. Il se produit des tiraillements, des entorses des ligaments qui expliquent les douleurs ressenties par les malades.

Le chirurgien doit poursuivre 2 indications primordiales : 1° replacer la tête dans la partie inférieure du cotyle ; 2° l'y maintenir par un solide appui placé au-dessus d'elle.

Le traitement orthopédique pur permet d'obtenir facilement la réduction. Il est presque toujours impuissant à assurer sa stabilité.

Avant 4 ans (Lance), cependant, en raison de la grande puissance ostéoformatrice des très jeunes enfants, il peut donner des résultats très satisfaisants.

Une butée d'arrêt se développe spontanément au-dessus de la tête réduite à la place même du sourcil cotyloïdien aplasié.

Après 4 ans, et c'est après cet âge que les subluxations jettent le masque dans la très grande majo-

rité des cas, il faut recourir à l'intervention chirurgicale.

On remet la tête en place à la partie inférieure du cotyle ; dans un deuxième temps on abaisse le plafond cotyloïdien et on l'amène au contact de la tête fémorale. Ainsi recouverte d'une coupole osseuse horizontale, son ascension est rendue impossible, sa stabilité est assurée (Réfection du cotyle de Lance, Congrès de Chirurgie, 1925). « Cela suffit quand la tête fémorale est encore bien emboitée. Si elle est sortie en grande partie du cotyle, il vaut mieux tailler dans l'os iliaque un large volet osseux qu'on fait pivoter autour de son pédicule inférieur et que l'on mate sur la tête fémorale. On empile au-dessus des greffons de Delagénière qui empêchent le volet de se relever. Si la tête fémorale fait une grosse saillie en avant, les greffons devront venir la recouvrir en totalité » (Lance).

Cette intervention a été pratiquée par Lance 18 fois.

Chez 9 malades opérés entre 11 ans et demi et 26 ans avec succès.

Chez 9 malades plus âgés opérés entre 27 et 52 ans, il a noté une atténuation rapide des douleurs et leur disparition à la longue. Mais chez tous ses malades il persistait une légère gêne fonctionnelle et une limitation des mouvements.

Ombrédanne a opéré avec d'excellents résultats 10 enfants atteints de subluxation (thèse Garnier).

TECHNIQUE OPÉRATOIRE

Réduction.

En cas de luxation, la réduction est obtenue par les manœuvres orthopédiques habituelles qui aboutissent à la mise en position de Lorenz, cuisse à angle droit sur le bassin et dans le plan frontal.

En cas de subluxation, l'abduction forcée de la cuisse précédée ou non de la rupture forcée ou de la désinsertion des adducteurs suffit à assurer l'abaissement de la tête et sa réduction dans la partie inférieure du cotyle.

Position opératoire.

Lance conseille d'opérer immédiatement après la réduction et dans la position même de réduction : première position de Lorenz s'il s'agit de luxation ; abduction forcée s'il s'agit d'une subluxation.

Confection de la butée.

Elle se fait suivant la technique générale décrite par Lance. Nous en rappelerons les points principaux :

1° Prise sur le tibia opposé d'un greffon ostéopé-

riostique de Delagénière de 18 à 20 cm. de long sur 8 à 12 mm. de largeur. Lance sectionne ce greffon en 3 morceaux de 6 cm. chacun. Ombrédanne le coupe en 2 endroits, incurve le greffon et le dispose en arceau au-dessus du sourcil cotyloïdien.

2° *Abord de la hanche.* — Incision en chevron (de Smith Petersen). La branche supérieure suit la crête iliaque à 1 cm. au-dessous d'elle, le sommet est à l'épine iliaque antéro-supérieure, la branche inférieure verticale répond à l'interstice conturier tenseur du fascia lata.

L'aponévrose est incisée. On pénètre dans l'interstice tenseur, couturier. On rejette en dehors le premier muscle, en dedans le 2e ainsi que le droit antérieur placé au-dessous de lui. On découvre alors la face externe de l'os iliaque et l'insertion de la partie supérieure de la capsule en détachant au bistouri et à la rugine les fibres du moyen et du petit fessier de leur surface d'insertion. La capsule apparaît alors blanchâtre, plissée au niveau de son cul-de-sac supérieur deshabité.

« C'est le point d'insertion de la capsule qui sert de repère capital, il faut le dénuder, le voir » (Lance).

3) *La butée.* — On taille alors en s'aidant du ciseau et du maillet un volet iliaque à pédicule inférieur. Sa limite inférieure dessine un arc de cercle à concavité inférieure.

Ce volet doit être pris immédiatement au-dessus de l'insertion de la capsule de manière à ce que son pédicule se confonde avec cette insertion.

On fait ensuite basculer le volet vers le bas autour de son pédicule et on l'applique sur la capsule articulaire.

Dans l'angle compris entre le volet et l'os iliaque, on place les greffons ostéopériostiques de Delagénière (face périostique en bas) en les coinçant solidement dans l'os.

4) *Temps.* — On suture les muscles aux catguts et la peau aux crins.

Appareillage.

On immobilise le membre inférieur en position opératoire soit dans un appareil plâtré, prenant le bassin, la cuisse et la jambe, soit dans un appareil formé de 2 pièces plâtrées l'une pelvienne, l'autre crurale réunies par des tiges coulissantes et permettant de faire exécuter de petits mouvements à l'articulation (Huc, Lance).

OBSERVATIONS

OBSERVATION I

Subluxation cong. droite.

Ment... Emile, 11 ans.

L'enfant est amené à l'Hôpital Bretonneau le 4 octobre 1927.

Il a commencé à marcher à 13 mois et dès cette époque ses parents ont remarqué qu'il tournait le pied en dedans. Amené à la consultation de l'Hôpital Trousseau on lui prescrit le repos et des frictions alcooliques sur le membre inférieur.

A l'âge de 2 ans, l'enfant marchait et courait sans douleur et sans fatigue. Le membre inférieur droit au dire des parents ne présentait pas d'attitude anormale.

A l'âge de 2 ans et demi la hanche droite devient douloureuse et la marche est impossible. Les parents imputent ces accidents à un traumatisme récent (chute sur les ischions). La persistance des douleurs et de l'impotence fonctionnelle les incitent à le conduire à la consultation de l'Hôpital Bretonneau. On diagnostique une coxalgie droite et on immobilise l'articulation dans un appareil plâtré. Le plâtre est laissé 4 ans et demi : un an et demi à Paris, 3 ans à Berck.

A l'ablation de l'appareil, les douleurs ont disparu. Un appareil de marche est appliqué pendant 2 ans.

La marche est alors tout à fait normale et reste normale pendant 2 ans.

Il y a quelques mois, les parents remarquent de nouveau une attitude vicieuse du membre inférieur droit. L'enfant semble fléchir sur son genou et le membre se place en rotation interne pendaut la marche. La boiterie est manifeste.

C'est en raison de cette claudication que l'enfant est de nouveau amené à la consultation en octobre 1927.

Examen à l'entrée dans le service 4 octobre 1927 :

L'enfant debout, l'inspection montre une station hanchée et une atrophie musculaire marquée de la cuisse droite.

Pendant la marche : claudication. Le membre inférieur droit se met en rotation interne prononcée, le genou droit vient heurter le genou gauche. Cette rotation interne gêne énormément l'enfant. La mensuration pratiquée de l'épine iliaque antéro-supérieure à la malléole interne montre un raccourcissement de 1 cm.

La mobilité de la hanche est partiellement limitée.

La flexion ne dépasse pas 120°.

L'abduction n'excède pas 20°. La recherchant on sent se tendre la corde des adducteurs.

Les mouvements de rotation sont impossibles.

Radiographie. — Rupture du cintre cervico-obturateur.

La partie supérieure de la tête est nettement au-dessus de l'horizontale passant par le clair du cartilage en Y.

Voûte cotyloïdienne très oblique et irrégulière. Tête déformée aplatie à sa partie supérieure. Raccourcissement du col dû à la rotation interne du fémur.

Il s'agit d'une subluxation congénitale.

L'enfant est admise dans le service.

Le 9 octobre 1927 on pratique une butée sus-capitale et rétro-capitale après prélèvement d'un greffon tibial.

Intervention. — Position opératoire : Le membre est immobilisé en abduction légère sur la table orthopédique de Ducrocquet.

Technique. — 1° Prélèvement d'un greffon ostéopériostique sur le tibia gauche (face interne).

2° Incision de Smith-Petersen. Découverte de la fosse iliaque externe en ruginant les insertions du petit fessier et du tenseur du facia-lata.

Taille d'un volet iliaque ostéopériostique aux dépens de la table externe de l'os iliaque et de son périoste. Le volet est rabattu de telle sorte que sa face périostique soit appliquée sur la capsule articulaire.

Dans l'angle dièdre formé par le volet et l'os iliaque sont placés les greffons prélevés sur le tibia.

Suture des muscles au catgut. Crins cutanés.

Un appareil plâtré pelvi-cruro-jambier immobilise le membre inférieur droit.

Résultat. — Une radiographie est faite le 10 janvier 1928.

La voûte cotyloïdienne est prolongée par un auvent osseux épais, solide, qui offre un excellent appui à la tête fémorale ; 2 greffons sont nettement visibles et se détachent en clair sur le fond gris de l'ombre du bloc osseux néoformé.

Résultat clinique. — L'enfant ne souffre plus. Sa démarche est devenue normale ; il fait de longues courses sans fatigue.

Il peut se tenir en équilibre sur l'un et l'autre des 2 membres.

Il persiste cependant de l'atrophie du membre inférieur droit et de la limitation des mouvements de la hanche droite.

La flexion est limitée à 90°. L'abduction ne dépasse pas 25°. Les mouvements de rotation peuvent à peine être ébauchés.

OBSERVATION II

Reluxation (subluxation de la hanche gauche).

Pugol Renée, 12 ans.

Cette enfant atteinte de luxation congénitale bilatérale a été traitée à l'âge de 2 ans.

Le côté droit est resté parfaitement réduit.

Le côté gauche s'est subluxé.

L'attention des parents a été attirée sur la hanche gauche en octobre 1923.

Après une longue promenade, l'enfant a ressenti une violente douleur dans sa hanche gauche, la marche est devenue impossible et l'enfant a dû garder le lit plusieurs jours.

Depuis, les douleurs ont d'abord reparu chaque fois que l'enfant faisait de longues marches ; elles sont devenues ensuite quotidiennes revenant chaque soir. De plus en plus vives, elles empêchaient l'enfant de s'endormir plusieurs heures après s'être couchée. Elles siégeaient à la racine de la cuisse et irradiaient à sa face interne le long des adducteurs. Examinée à l'Hôpital Bretonneau, au début de mars 1926, l'enfant a été reconnue atteinte de subluxation congénitale de la hanche gauche. Réduction de la subluxation le 18 mars. Le membre est immobilisé dans un appareil plâtré en 1re position de Lorenz.

Opération le 23 mars.

OBSERVATION I

Avant l'intervention.

Après l'intervention.

Position opératoire. — La malade est placée sur la table orthopédique de Ducroquet, son membre inférieur en 1re position de Lorenz.

Anesthésie à l'éther.

Intervention :

1° Prise d'un greffon tibial du côté droit :

2° Incision de Smith Petersen. On entaille l'os iliaque au-dessus du sourcil cotyloïdien et on place les greffons ostéo-périostiques dans la fente aménagée.

3° Immobilisation dans la position opératoire du membre opéré par un appareil pelvi-cruro-jambier.

Suites opératoires. — Le 3e et le 4e jour la température monte à 40 et redescend normale le 7e jour. Cette élévation thermique est due à un petit foyer de congestion pulmonaire.

Les crins de la jambe droite sont enlevés le 9e jour.

Ablation du plâtre et des crins cutanés le 45e jour.

Résultat. — L'enfant est revue en janvier 1928 près de 2 ans après l'intervention.

Les douleurs n'ont plus reparu. Les longues marches sont possibles.

Il reste une légère claudication, l'épaule gauche s'incline légèrement vers le sol au moment où le membre inférieur du même côté prend appui sur le sol.

L'enfant peut se porter en équilibre sur sa jambe malade.

La mobilité de la hanche est satisfaisante.

L'abduction ne dépasse cependant pas 90°.

Avant l'intervention.

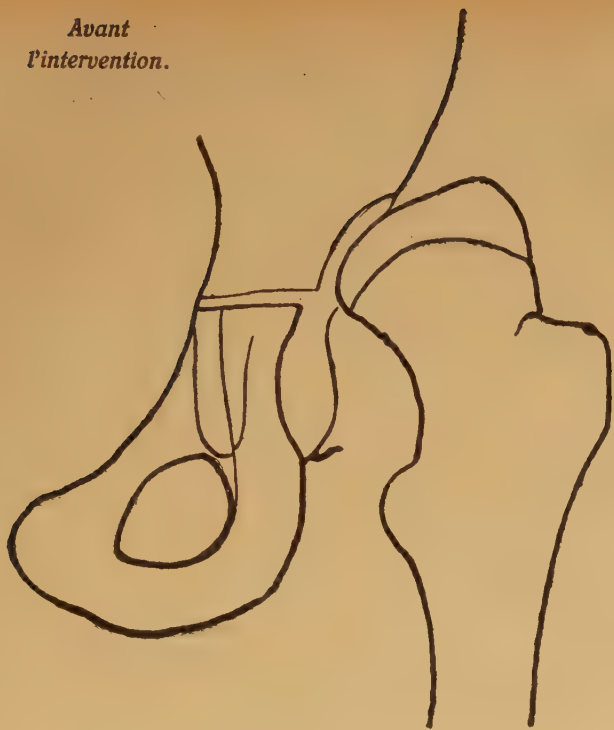

Après l'intervention.

OBSERVATION III

Subluxation de la hanche gauche.

Lec... Suzanne, 12 ans.

Cette enfant n'a pas souffert de sa hanche jusqu'à l'âge de 12 ans. Elle marchait et courait sans fatigue comme une enfant normale.

Au mois de janvier 1926, un mois avant son entrée à l'hôpital, elle a ressenti des douleurs au niveau de la partie antérieure de la racine de la cuisse. Ces douleurs apparaissaient le soir lorsque l'enfant avait beaucoup marché dans la journée.

Amenée par ses parents à l'Hôpital Bretonneau elle a été examinée et radiographiée le 20 février. La subluxation de la hanche gauche alors a été découverte.

Une extension (4 kilos) a été placée sur le membre inférieur malade et laissée 8 jours.

Réduction et immobilisation à l'aide d'un appareil plâtré en 1re position de Lorenz le 1er mars. Cet appareil est laissé 12 jours. L'enfant est alors opérée.

Opération, 12 mars 1926.

Position opératoire. — Position de Lorenz.

Intervention :

1° Prise d'un greffon ostéopériostique sur le tibia droit.

2° Incision de Smith Petersen.

La réduction est complète dans la cavité cotyloïde.

Taille et bascule d'un volet iliaque que l'on rabat périoste en bas au-dessus de la capsule articulaire.

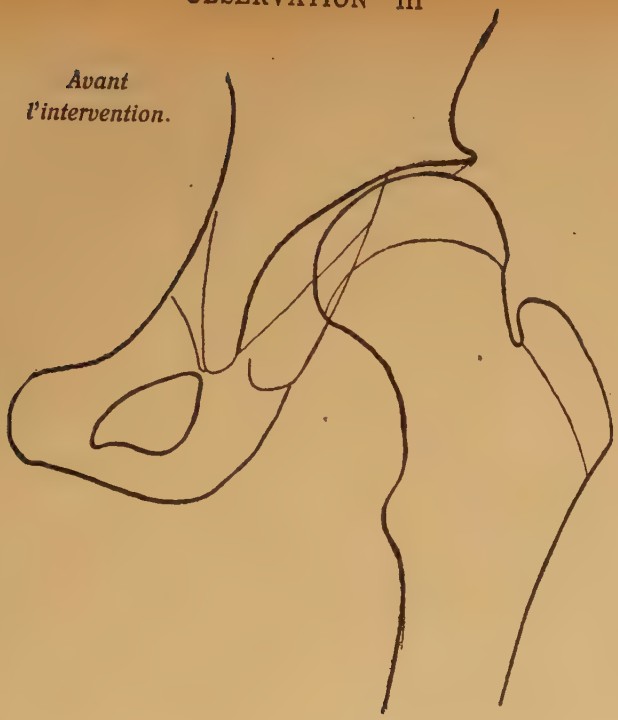
Avant
l'intervention.

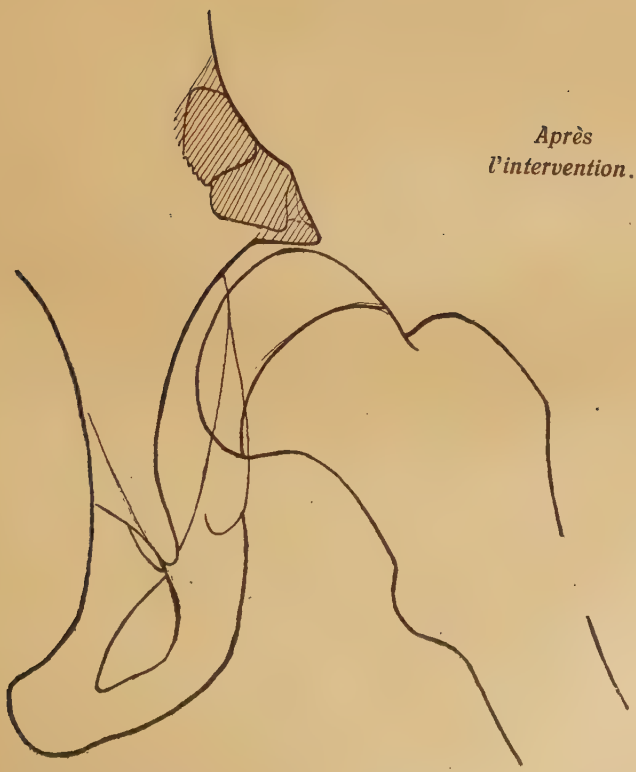
Après
l'intervention.

Les fragments provenant du greffon pris sur le tibia droit sont empilés dans l'angle formé par le volet et l'os iliaque.

Suture des muscles par quelques points de catgut.

Crins cutanés.

3° Immobilisation par un appareil plâtré en 1re position de Lorenz.

Suites opératoires normales. Ablation des crins de la jambe le 9e jour.

Ablation du plâtre le 59e jour et enlèvement des crins.

Au niveau de l'angle de l'incision cutanée existe un petit décollement.

Résultats radiographiques. — La réduction ne s'est pas maintenue, mais la tête est largement appuyée sur une butée massive, paraissant très solide.

La malade est revue le 15 janvier 1928.

Résultat fonctionnel remarquable. Disparition complète des douleurs et de la boiterie.

Pas de Trendelenburg. L'appui est aussi bon sur le membre opéré que sur l'autre.

Il existe un raccourcissement de 2 cm. (épine iliaque à malléole externe).

Les mouvements de la hanche sont normaux.

OBSERVATION IV

Subluxation hanche gauche.

Mourl... Madeleine, 12 ans.

Atteinte de luxation congénitale droite, elle a été traitée à l'âge de 3 ans.

Pendant 9 ans, elle n'a pas souffert et elle a pu marcher sans fatigue.

En janvier 1928 elle commence à souffrir de la hanche gauche. Ces douleurs surviennent d'abord chaque fois que l'enfant fait une marche un peu longue, elles reviennent chaque jour ensuite et obligent l'enfant à rester couchée une partie de la journée.

Elle entre dans le service le 1er mars 1928.

La réduction de la luxation du côté droit est bonne. Il existe une subluxation du côté gauche.

Opération le 22 mars 1928.

Position opératoire. — Abduction de 45° environ. La malade est placée sur la table orthopédique de Ducroquet.

Intervention :

1° Prélèvement d'un greffon tibial ostéopériostique à droite,

2° Incision de Smith Petersen à gauche. Découverte de la capsule. Taille de 2 lambeaux ostéopériostiques dans la fosse iliaque l'un antérieur, l'autre postérieur. Ils sont rabattus et maintenus par 3 greffons obtenus par fragmentation du greffon tibial. On glisse un 4e greffon à la face postérieure de la capsule.

Sutures musculaires au catgut. Crins et agrafes cutanés.

3° Appareil plâtré pelvi-cruro-jambier immobilisant le membre inférieur gauche dans la position où il était placé durant l'intervention.

Les suites opératoires se déroulent sans incident.

Le plâtre est enlevé 2 mois après l'intervention.

Résultats. — Revue en janvier 1929. Les douleurs ont

complètement disparu. La marche est redevenue normale, la boiterie a disparu. Pas de Trendelenburg.

Mouvements : l'abduction ne peut guère dépasser 45°.

OBSERVATION V

Luxation droite. Subluxation droite.

Guet... Renée, 9 ans.

Cette enfant est conduite par ses parents à la consultation de l'Hôpital Bretonneau parce qu'elle boîte au début d'avril 1927.

La claudication est en effet très accusée. Boiterie des épaules bilatérale.

A gauche, le trochanter est remonté à 2 cm. au-dessus de la ligne de Nélaton-Roser.

A la palpation on sent nettement la tête en dehors de l'artère fémorale.

Une radiographie est faite le 18 avril 1927. Elle montre une luxation de la hanche gauche et une subluxation de la hanche droite.

Le 13 mai 1927, on pratique la réduction de la luxation ; on immobilise le membre en première position de Lorenz au moyen d'un appareil plâtré.

Les manœuvres de réduction ont permis de se rendre compte que la cavité était médiocre et qu'elle était limitée par un bord supérieur très aplati, à peine perceptible et par un bord postérieur assez bon.

En raison de la mauvaise qualité du cotyle, pour assurer le succès du traitement et en diminuer la longueur, on décide

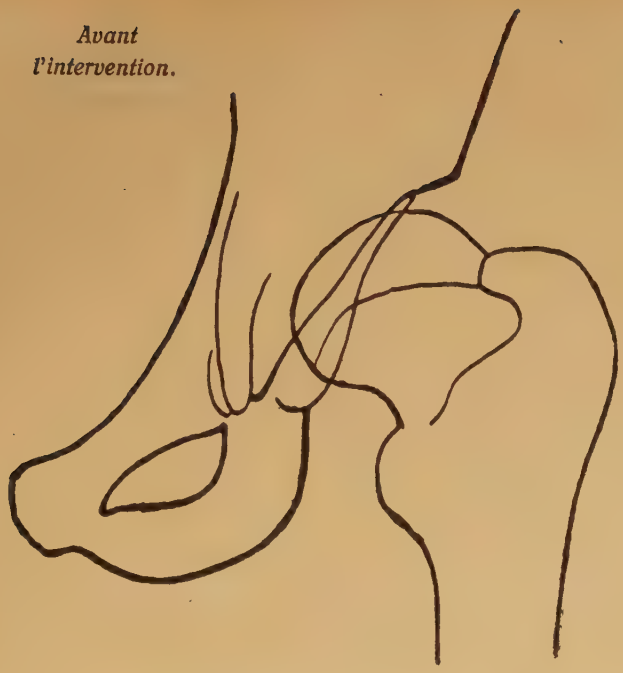
Avant
l'intervention.

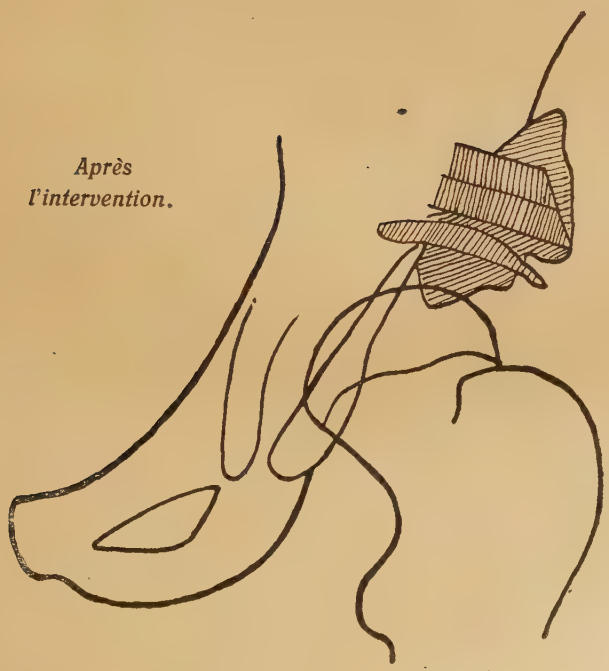
Après
l'intervention.

de pratiquer une intervention ayant pour but la création d'un toit artificiel.

L'enfant est laissée en première position de Lorenz dans un appareil plâtré jusqu'au 19 juillet 1927. On place alors la cuisse en deuxième position de Lorenz et on procède à l'intervention.

Opération le 19 juillet 1927. — La cuisse gauche est immobilisée en deuxième position de Lorenz sur la table orthopédique de Ducroquet.

Intervention. — Incision de Smith Petersen. Découverte de la capsule coxo-fémorale. Rabattement d'un volet osseux au-dessus de la tête calé par des fragments osseux prélevés sur place.

On place quelques fragments ostéopériostiques juste derrière la tête.

Sutures musculaires au catgut. Crins cutanés. Immobilisation de la cuisse gauche dans un appareil plâtré qu'on laisse 3 mois.

Suites opératoires normales.

Le 20 décembre 1927, on opère le côté droit où il existe une subluxation.

La cuisse est placée en abduction.

Prise d'un greffon ostéopériostique sur le tibia gauche.

Incision de Smith-Petersen. Taille d'un volet iliaque calé par le greffon fragmenté.

Immobilisation dans un appareil plâtré.

Le 20 février 1928, la malade se lève. Le résultat fonctionnel paraît devoir être très bon.

Le 20 mars 1928, on fait une radiographie des deux hanches.

OBSERVATION V

Avant l'intervention.

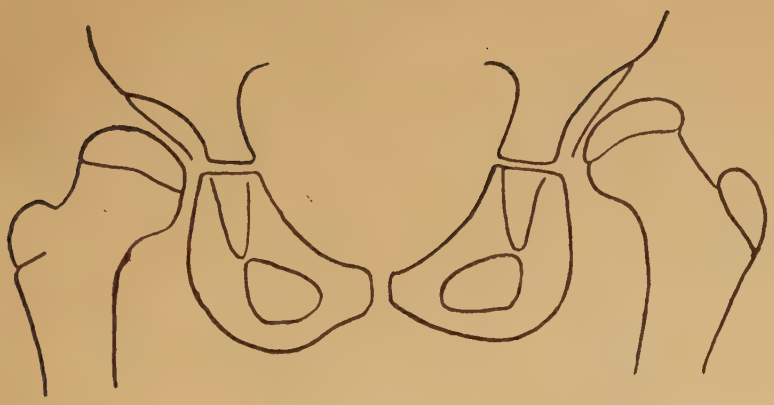

Après l'intervention.

A gauche : du côté où ont été placés les greffons empruntés à l'os iliaque, la butée ne s'est pas développée.

A droite : Excellente butée longue de 3 cm. 5, haute de 2 cm. 5 à sa base, offrant à la tête un excellent appui.

Le résultat fonctionnel concorde avec le résultat radiologique.

La boiterie a disparu du côté droit, mais persiste du côté gauche.

OBSERVATION VI

Subluxation de la hanche gauche.

D... Constance, 36 ans.

Cette malade a commencé à souffrir de sa hanche gauche à l'âge de 33 ans. Les douleurs, intermittentes au début, étaient provoquées par la marche et calmées par le repos.

Il y a un an, elles sont devenues continues, empêchant la malade de se livrer à un travail un peu prolongé. Après une heure de marche ou de station debout elle était obligée de s'allonger. La douleur devenait alors supportable, mais persistait. Elle siégeait à la hanche gauche et irradiait à la base du thorax et de la cuisse.

A l'examen. — 8 juin 1927. — Dans la station debout : position hanchée, l'appui se faisait sur le membre inférieur droit.

Pas de scoliose.

Claudication par raccourcissement du membre inférieur gauche. Pas de Trendelenburg. Le grand trochanter faisait une



Avant l'intervention.

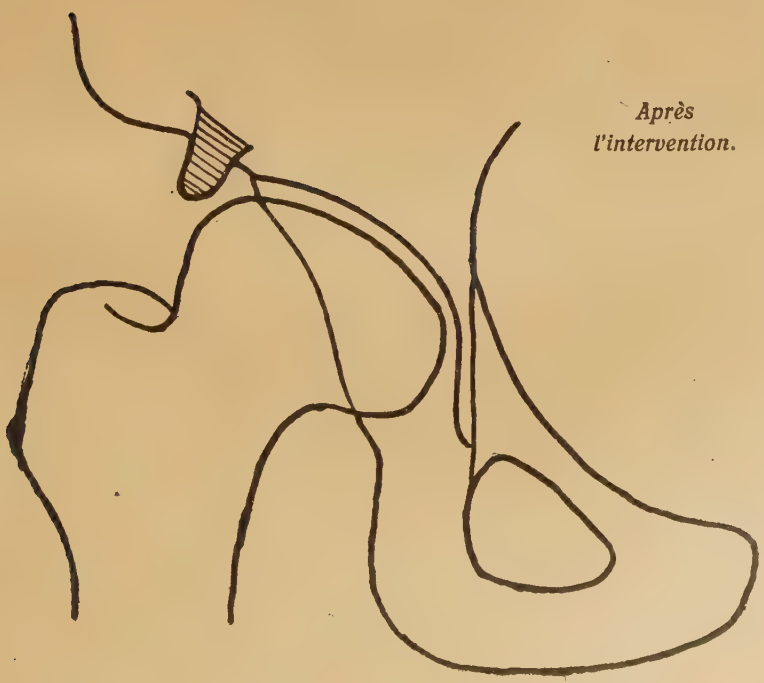

Après l'intervention.

saillie nettement perceptible et remontait au dessus de la ligne de Nélaton-Roser.

L'abduction de la hanche restait limitée. Lorsqu'on essaie de l'obtenir, les adducteurs se tendent et forment à la face interne de la cuisse une corde nettement visible.

Une radiographie pratiquée le 8 juin 1927 a montré une subluxation de la hanche gauche. Voûte cotyloïdienne oblique, irrégulière. Tête déformée : aplatie à sa partie supérieure débordant d'un bon travers de doigt la verticale menée par l'épine iliaque antéro-inférieure. Le cintre cervico-obturateur est rompu.

Opération le 11 *juin* 1927.

Incision de Smith-Petersen. On pénètre dans l'interstice musculaire, couturier, tenseur du fascia lata. On découvre à la rugine la face externe de l'os iliaque et la capsule articulaire. On taille un volet osseux sur l'os iliaque, on le rabat et on le cale avec des fragments prélevés sur l'os iliaque lui-même, et placés en arrière et en avant de la tête. Reconstitution du plan musculaire au catgut. Crins sur la peau.

Le membre inférieur gauche est immobilisé 6 semaines dans un appareil plâtré pelvi-cruro-jambier en abduction légère.

Suites opératoires : Sans incidents.

Reprise de la marche 3 mois après l'opération ; 6 mois après la marche est redevenue normale.

Revue en janvier 1929, la malade ne souffre plus et ne boîte plus. Infirmière et debout la plus grande partie de la journée, elle peut parfaitement et sans fatigue vaquer à son travail.

Il reste cependant un raccourcissement d'environ un centimètre et une légère limitation de l'abduction.

OBSERVATION VII

Subluxation droite.

Girard Marthe, 48 ans.

Vient à la consultation de l'hôpital Bretonneau à la fin de janvier 1928.

Cette malade a toujours éprouvé une gêne fonctionnelle de sa hanche droite se manifestant par une fatigabilité plus grande.

Depuis 5 ans, elle a ressenti des douleurs après les marches un peu longues et elle a été soignée pour rhumatisme chronique. Ces douleurs ont progressivement augmenté d'intensité et sont devenues permanentes. Actuellement la marche est très pénible.

Claudication très marquée.

La radiographie montre une subluxation congénitale droite,

Opération le 7 février 1928.

Position opératoire. — La malade est placée sur la table orthopédique de Ducroquet. Le membre inférieur droit en abduction à 45°.

Intervention :

1° Prise d'un greffon tibial ostéopériostique du côté gauche.

2° Incision de Smith Petersen. Taille d'un volet iliaque que l'on fait basculer au-dessus de la capsule articulaire. Ce volet est maintenu rabattu par le greffon tibial fragmenté. Hémostase. Suture des plans musculaires au catgut.

3° La cuisse est immobilisée dans un appareil plâtré pendant 3 mois.

Suites opératoires. — Hématome dans la plaie opératoire de la hanche. Suppuration de cet hémotome. Une fistule s'est produite et a nécessité le curettage d'un petit foyer d'ostéite situé au niveau d'un greffon.

Résultats radiographique et clinique. — La radiographie montre un bloc osseux néoformé, épais et solide au-dessus du pôle supérieur de la tête fémorale pour laquelle il réalise un solide et exact point d'appui.

En janvier 1929, la malade a constaté une diminution des douleurs et peut marcher plus longtemps. Elle souffre encore cependant si la marche est un peu longue. Sa boiterie n'a pas diminué.

OBSERVATION VIII

Luxation congénitale double.

Guilb. Gabrielle, 9 ans.

Enfant atteinte de luxation congénitale bilatérale. Traitée pour la première fois à l'âge de 7 ans, sans résultat.

Le 27 mai 1926, réduction du côté gauche.

Le 24 février 1927, fin du traitement du côté gauche qui est bien en place.

Le 29 mars 1927, réduction du côté droit.

Le 6 octobre 1927, fin du traitement du côté droit.

Le 11 mai 1928, l'enfant est revue. Du côté gauche la tête reste bien en place. Du côté droit la tête s'est relevée.

On décide d'exécuter une butée ostéoplatique pour maintenir la réduction.

OBSERVATION VII

Avant l'intervention.

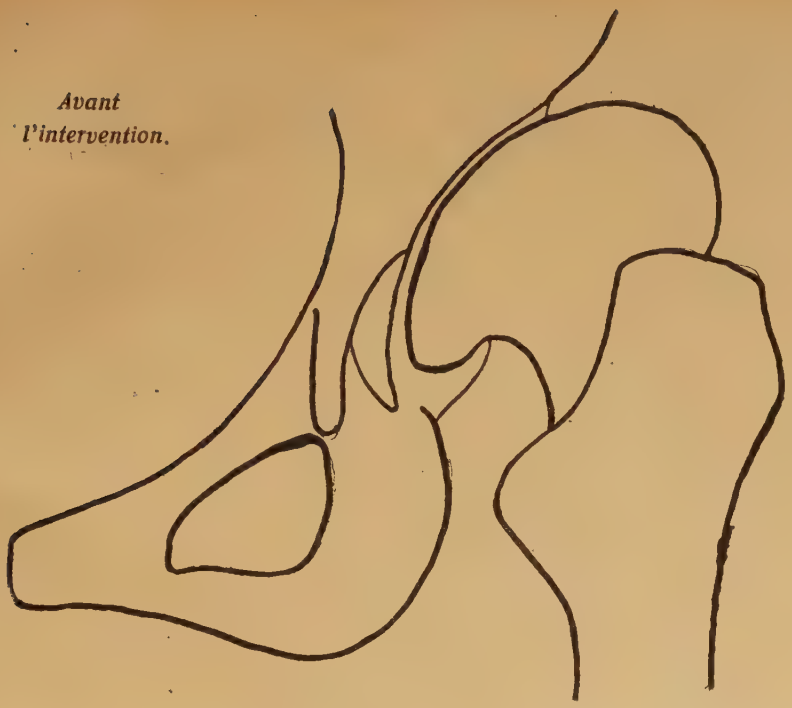

Après l'intervention.

Opération le 19 juin 1928. Côté droit.

La luxation est réduite par manœuvres manuelles; le membre inférieur est placé en abduction à 45° et en rotation interne de 20° environ.

Intervention. — Prélèvement d'un greffon ostéopériostique sur le tibia gauche.

Incision de Smith Petersen. Taille d'un volet iliaque qui est rabattu et maintenu par des cales osseuses taillées aux dépens du greffon.

Reconstitution des plans musculaires. Crins sur la peau.

Immobilisation dans un appareil plâtré qu'on laisse 60 jours.

Suites opératoires normales.

Résultats. — La radiographie montre que 3 mois après l'intervention la tête reste réduite. Elle s'appuie par son pôle supérieur sur une butée parfaitement constituée, qui s'oppose à son ascension.

L'enfant marche sans boiterie. Il persiste cependant un léger Trendelenburg.

OBSERVATION IX

Luxation congénitale gauche.

Mart... Odette, 9 ans.

Cette enfant est atteinte de luxation congénitale gauche. Elle a été traitée pour la première fois en mars 1928. A la réduction, on constate que le cotyle est très mauvais. La tête fémorale se reluxe aussitôt.

On décide pour la maintenir de pratiquer une butée ostéoplastique.

OBSERVATION VIII

Avant l'intervention.

Après l'intervention.

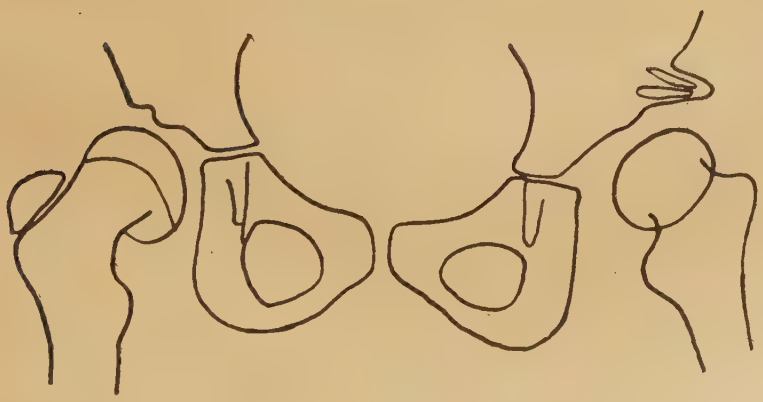

L'enfant est admise à l'hôpital le 28 avril 1928.

Son membre inférieur gauche est mis en extension le 24 mai 1928.

Opération le 31 mai 1928. — Le membre inférieur gauche est placé en abduction à 45° et rotation interne à 20°, il est fixé sur la table orthopédique de Ducroquet.

Intervention. — 1° Prélèvement d'un greffon ostéopériostique tibial du côté droit.

2° Incision de Smith Petersen. Découverte de la fosse iliaque en ruginant les muscles qui s'y insèrent. Taille d'un volet osseux à charnière inférieure, cette charnière étant juste au-dessus du sourcil. Le volet est rabattu au-dessus de la capsule recouvrant la tête fémorale.

Dans l'angle dièdre compris entre le volet et l'os iliaque on place 3 greffons provenant de la fragmentation du greffon tibial.

Muscles et aponévroses suturés au catgut. Crins sur la peau.

Le membre est immobilisé dans un appareil plâtré qu'on laisse jusqu'au 26 septembre.

Suites opératoires normales.

Résultats, le 27 novembre 1928. — La radiographie montre une butée solide et précise sur laquelle la tête peut prendre un excellent point d'appui.

La marche est absolument indolore. La petite malade court et marche sans fatigue.

Il persiste cependant une bascule de l'épaule gauche au moment où le membre inférieur gauche porte le poids du corps.

Raccourcissement de 2 cm. mesuré de l'épine iliaque antéro-supérieure à la malléole externe.

Mouvements de la hanche normaux.

Avant l'intervention.

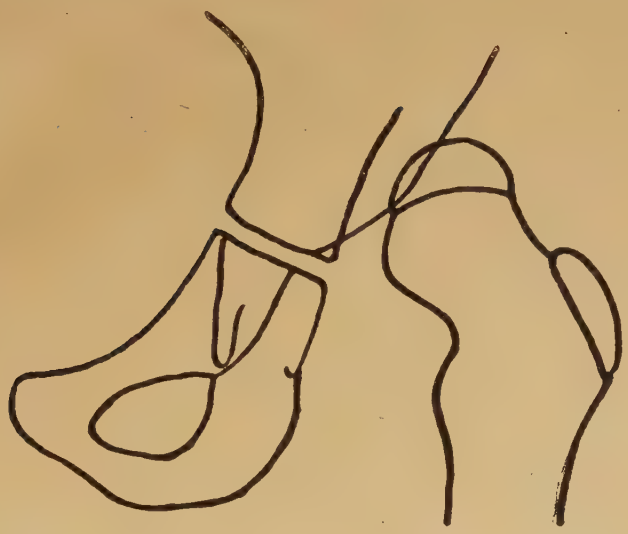

Après l'intervention.

OBSERVATION X

Luxation unilatérale droite.

Le Lost..., 6 ans et demi.

Est conduite à la consultation d'orthopédie de l'Hôpital Bretonneau au début de mai 1927.

Grosse boiterie. Bascule du bassin et de l'épaule droite, signe de Trendelenburg très net en appui latéral, à la palpation on sent la tête à 3 travers de doigts au-dessous de l'épine iliaque antéro-supérieure en situation très antérieure.

La radiographie montre un aspect assez flou du bord supérieur du cotyle qui semble aplati.

Le 12 mai, réduction manuelle par traction directe. Elongation secondaire des adducteurs.

La cavité cotyloïdienne paraît excellente et profonde. Ses bords taillés à pic sont tout à fait en contradiction avec l'aspect radiographique.

La réduction est très stable : la tête peut être maintenue dans la cavité, le membre en rectitude.

On immobilise par prudence en abduction à 40° et rotation interne à 20° (Withmann) en vue de l'exécution d'une butée ostéogénétique qui permettrait de raccourcir le traitement.

Opération le 7 juillet 1927.

Position opératoire. — L'enfant est placée sur la table orthopédique de Ducroquet, le membre inférieur droit en abduction 50 : et rotation interne de 20 :

Intervention. — Incision de Smith Petersen. Découverte par rugination des muscles de la fosse iliaque externe de la

Avant l'intervention.

Après l'intervention.

face externe de l'aile iliaque et de la partie supérieure de la capsule coxo-fémorale.

On pratique deux encoches au-dessus du sourcil cotyloïdien l'une au-dessus de la tête fémorale, l'autre en arrière. Un greffon ostéopériostique découpé dans la fosse iliaque externe est dédoublé et chaque fragment est placé dans une encoche de manière à constituer une cale sur la tête fémorale.

Suture des muscles au catgut crins cutanés.

Immobilisation en 2e position de Lorenz au moyen d'un appareil plâtré.

Résultats. — Bon résultat. L'enfant marche sans fatigue et peut faire de longues courses. Il persiste cependant un peu de claudication. L'épaule s'incline légèrement du côté opéré.

OBSERVATION XI

Luxation congénitale double

Ant. Jacqueline, 6 ans.

Cette enfant est conduite à la consultation d'orthopédie de l'Hôpital Bretonneau au début d'avril 1927.

Elle est atteinte d'une luxation congénitale de la hanche bilatérale. Boiterie très accentuée. Trendelenburg bilatéral.

On procède à la réduction de la luxation du côté gauche, sous anesthésie générale le 9 avril 1927.

La réduction est très laborieuse et ne peut être obtenue qu'après élongation des adducteurs par la manœuvre du levier.

La cavité paraît petite, le bord postérieur franchement mauvais, le bord supérieur médiocre. La réduction n'est pas stable, la tête se reluxe avec la plus grande facilité.

On décide de pratiquer une intervention et de maintenir la tête par une butée ostéoplastique quelques semaines après la réduction.

Le 3 juillet 1927. — Intervention.

Position opératoire. — Le membre inférieur gauche est placé en 2e position de Lorenz, abduction à 45°, rotation interne et fixé sur la table orthopédique de Ducroquet.

Technique. — Incision de Smith Petersen. On taille au-dessus et en arrière du cotyle un volet iliaque qu'on rabat et qui est calé avec des greffons ostéopériostiques pris sur place.

Le membre est immobilisé en position opératoire dans un appareil pelvi-cruro-jambier.

Suites opératoires normales. Le plâtre est enlevé le 2 octobre 1927.

Résultat opératoire. — Deux radiographies faites l'une le 24 octobre 1927, l'autre le 14 décembre montrent que la tête s'appuie sur une solide butée ostéoplastique.

Cliniquement, l'appui du côté gauche est bon.

2 février 1928. — Réduction du côté droit. Très mauvais cotyle ne permettant pas d'espérer une réduction stable.

Immobilisation en première position de Lorenz au moyen d'un appareil plâtré.

8 mai 1928. — On procède à la confection d'une butée ostéoplastique.

Position opératoire. — Le membre est placé en abduction à 45° et en rotation interne, et fixé sur la table orthopédique de Ducrocquet.

Technique opératoire :

1° On prélève un greffon ostéopériostique à la face interne du tibia gauche ;

2° Incision de Smith Petersen modifiée. Découverte de la fosse iliaque externe et de la capsule coxo-fémorale. Taille d'un volet iliaque. L'angle dièdre compris entre l'os iliaque et le volet est comblé par les greffons ;

3° Immobilisation dans la position opératoire au moyen d'un appareil plâtré.

Suites opératoires normales. — Le plâtre est enlevé fin juillet.

Fin août on s'aperçoit que la tête s'est déplacée vers le haut.

On place une extension continue sur le membre malade.

Une radiographie pratiquée le 18 septembre 1928 montre qu'il s'est développé une butée ostéoplastique solide insérée sur la face externe de l'os iliaque, la tête est appliquée contre elle, mais est à 3 cm. 5 au-dessus de l'horizontale passant par le bord inférieur du cotyle.

On se décide à réintervenir.

Réintervention le 5 février 1929.

Le membre est placé en 1re position de Lorenz et la tête est abaissée au maximum.

Incision de Smith Petersen. On découvre le butoir sus-capital. On libère les tissus sous-jacents et interposés entre la tête et le butoir. On y place des greffons prélevés sur l'os iliaque.

Le membre est immobilisé en 1re position de Lorenz au moyen d'un appareil plâtré.

L'enfant est encore en traitement dans le service.

OBSERVATION XI

Avant l'intervention.

Après l'intervention.

OBSERVATION XII

Luxation bilatérale réduite. Récidive du côté gauche.

Guérin Jeannine, 5 ans.

Luxation congénitale bilatérale.

Réduction des deux côtés le 26 juillet 1927.

Le plâtre est enlevé le 28 avril 1928. A ce moment les 2 côtés sont en place.

La luxation récidive du côté gauche. On réduit de nouveau le 11 juin 1928.

L'enfant est envoyée dans le service pour être opérée.

Le 26 juin 1928, on procède à la confection d'une butée ostéoplastique du côté gauche.

Position opératoire. — Le membre est en abduction à 45° et en rotation interne fixé sur la table orthopédique de Ducrocquet :

1° Prélèvement d'un greffon ostéopériostique sur le tibia droit ;

2° Du côté gauche : incision de Smith Petersen. Taille d'un volet iliaque à charnière basse juxta-cotylédienne au-dessus de la tête, ce volet est maintenu par des cales osseuses taillées aux dépens du greffon (1 en arrière, 1 au fond, 2 en arcs boutants).

Reconstitution de plans musculaires. Crins sur la peau.

Plâtre en position opératoire.

Suites opératoires normales. — Ablation du plâtre le 2 octobre 1928.

La luxation du côté droit a récidivé. On décide de la maintenir elle aussi par une butée ostéoplastique.

OBSERVATION XII

Avant l'intervention.

Après l'intervention.

Intervention le 6 novembre 1928 :

1° Prélèvement d'un greffon ostéopériostique sur le tibia gauche ;

2° Incision de Smith Petersen à droite. Taille d'un volet iliaque. Mise en place des greffons ;

3° Reconstitution des plans musculaires.

Le plâtre est enlevé le 9 janvier 1929.

Dès les premières tentatives de mobilisation, la luxation se reproduit, la tête a filé en haut et en arrière.

On place une extension continue jusqu'au 15 février.

La luxation est réduite alors de nouveau par des manœuvres orthopédiques et le membre inférieur est immobilisé dans un appareil plâtré.

La malade est encore dans cet appareil plâtré (1er mars 1928).

ÉTUDE CRITIQUE DE NOS OBSERVATIONS

Nos observations relatent l'histoire de 12 malades.

6 étaient atteints de subluxations unilatérales, 1 de subluxation bilatérale, 5 de luxations réductibles et incoercibles.

Subluxations.

Les résultats de l'intervention ont été excellents chez les enfants.

4 d'entre eux peuvent être considérés comme parfaitement guéris.

Douleurs et boiterie ont complètement disparu. Le bénéfice de l'intervention se maintient sans changement.

Chez l'enfant atteint de subluxation congénitale bilatérale, le résultat très bon d'un côté a été nul de l'autre par suite de la résorption de la butée confectionnée avec des greffons prélevés sur l'os iliaque.

Les 2 adultes opérées étaient âgées, l'une de 36 ans, l'autre de 48 ans.

La première a bénéficié d'un résultat remarquable. Elle marchait normalement 3 mois après l'interven-

tion sans aucune gêne ; elle a pu reprendre son métier d'infirmière et elle continue le à remplir sans fatigue

La deuxième a constaté une diminution de ses douleurs, sa boiterie a diminué, sa capacité de marche a été améliorée, mais il persiste encore une gêne fonctionnelle importante au niveau de son articulation.

Les résultats de l'intervention se montrent donc différents chez les enfants et chez les adultes.

Le professeur Ombrédanne et Lance pensent que l'arthrite chronique est responsable de cette inégalité des résultats.

L'intervention gagnerait à être faite précocement avant l'apparition de l'arthrite.

Luxations.

5 de nos malades présentaient des luxations réductibles et incoercibles : 3 unilatérales, 2 bilatérales.

Dans tous les cas, une solide butée ostéoplastique s'est développée.

Dans les 3 luxations unilatérales, les résultats se sont montrés satisfaisants. L'appui offert à la tête fémorale par la butée était parfaitement efficace. 2 malades gardent un certain degré de Trendelenburg.

La perfection du résultat dépend donc en partie de l'état des muscles péri-articulaires et plus particulièrement de l'état des muscles fessiers qui jouent

un rôle si important dans l'équilibre latéral du tronc.

La reconstitution d'un appui fémoral n'est suivie d'une guérison parfaite des troubles accompagnant la malformation congénitale que si les muscles fessiers sont en bon état. L'insuffisance des fessiers persistant après l'intervention explique certaines défectuosités rebelles de la marche (boiterie sans raccourcissement).

Dans les 2 luxations bilatérales, la réduction s'est maintenue d'un côté ; une reluxation s'est produite de l'autre.

Ces 2 malades présentaient pourtant des butées solides.

L'une de ces butées était en bonne place. Il a été facile de ramener la tête au-dessus d'elle par de simples manœuvres orthopédiques.

Le matériel osseux placé au-dessus de la tête du deuxième opéré s'est déplacé après l'intervention, la butée s'est développée en position trop élevée et n'a pas pu jouer son rôle de heurtoir.

Une nouvelle intervention a été nécessaire, des greffons ont été glissés au-dessous d'elle jusqu'au contact de la tête.

SUITES OPÉRATOIRES DES BUTÉES OSTÉOPLASTIQUES

Nos observations montrent que la confection d'une butée ostéoplastique est une intervention bénigne.

Extra-articulaire, elle n'entraîne pas de shock opératoire ; sa durée est de 45 minutes environ.

Quelques incidents méritent cependant d'être signalés.

Chez une de nos malades, adulte à peau en mauvais état (acné) un hématome s'est développé dans la profondeur de la plaie opératoire. Cet hématome s'est infecté près d'une semaine après l'opération et a été l'origine d'une suppuration qui a entraîné l'infection des greffons osseux placés au-dessus du volet iliaque.

Le curettage du foyer d'ostéite a été nécessaire, il a suffi à amener la guérison complète. L'hémostase doit être faite avec le plus grand soin, la plus grande attention si l'on veut éviter cette complication.

Dans un autre cas il s'est produit un peu de sphacèle au niveau de l'angle formé par la réunion de la portion horizontale et de la portion verticale de l'incision. Aucun inconvénient ultérieur n'en est résulté.

REMARQUES DE TECHNIQUE OPÉRATOIRE

Il nous paraît intéressant de signaler certains points de technique opératoire que nous avons vu appliquer par notre maître, le professeur agrégé Mathieu.

Ils permettent de conduire l'intervention avec simplicité et lui donnent une parfaite sécurité.

Position opératoire.

Le membre est fixé en position de réduction.

En cas de subluxation en abduction forcée.

En cas de luxation la position opératoire varie suivant les cas.

Si le cotyle n'est pas absolument insuffisant, la luxation reste réduite en première position de Lorenz.

Il est avantageux d'immobiliser le membre 2 ou 3 mois dans cette attitude. On ne procède à l'intervention qu'après changement de position. La position opératoire est alors l'abduction à 45° environ avec rotation interne.

Cette situation du membre a plusieurs avantages.

Elle rend l'intervention plus facile, la tête fémorale est sentie très vite et très aisément sous la capsule articulaire qui la recouvre.

Les tissus cicatriciels ne sont plus exposés à donner ces brides fibreuses qui tendent à fixer le membre en abduction flexion à 40° et gênent son extension.

Dans certains cas cependant, l'aplasie du cotyle est telle que celui-ci est presque inexistant. La reluxation a toute chance de se reproduire au moment du changement de position. La butée doit alors être pratiquée en première attitude de Lorenz.

Dans tous les cas, l'intervention est beaucoup plus facile si le membre est fixé sur une table orthopédique. Celle du Dr Ducroquet, utilisée dans le service de M. le protesseur agrégé Mathieu,est d'un emploi très commode par sa simplicité, sa maniabilité, elle se prête à toutes les attitudes désirables du membre.

L'opérateur doit être suffisamment aidé, 3 aides lui sont utiles. L'un d'eux est attaché à sa personne. Les deux autres forment une équipe spéciale destinée à assurer l'hémostase et la fermeture de la plaie opératoire de la jambe au niveau de laquelle le greffon tibial a été prélevé. L'hémostase de la tranche osseuse tibiale est en effet longue et difficile. Si on n'y apporte pas un soin très minutieux il peut se former à son niveau un volumineux hématome qui risque de s'infecter.

La découverte de la hanche est facile grâce à l'incision de Smith Petersen. L'interstice tenseur du fascia lata, couturier, répond à la ligne unissant l'épine iliaque antéro-supérieure et le bord externe

de la rotule. A son niveau le nerf fémoro-cutané perfore l'aponévrose crurale.

L'hémostase est aisée ; les deux branches de la circonflexe iliaque superficielle doivent être liées ainsi que les petites artères musculaires qui saignent.

Le volet iliaque est taillé largement, sa charnière représentée par son pédicule doit être placée au niveau même de l'insertion de la capsule.

Un trait vertical permet de le diviser en 2 fragments, l'un antérieur, l'autre postérieur qui sera rabattu à la partie postérieure de la tête.

Les greffons sont des greffons ostéopériostiques de Delagénière Ils.peuvent être prélevér sur le tibia, sur le fémur ou sur l'os iliaque.

Chez un de nos malades, les greffons provenaient de la crête iliaque. La butée s'est résorbée.

Les greffons d'origine tibiale ont fourni un matériel ostéoplastique qui ne s'est jamais trouvé en défaut. Ils nous paraissent préférables.

On les place dans l'angle dièdre compris entre le volet et l'os iliaque de telle sorte que leur face périostique regarde en bas. On peut étayer le volet par 1 ou 2 d'entre eux disposés verticalement.

Comme pour tous les greffons osseux, il importe de leur donner la plus grande fixité possible.

Pour assurer le maintien de la tête à sa partie postérieure, il est bon de glisser l'un d'eux derrière elle.

La fermeture de la plaie n'offre rien de particulier. Les muscles sont réunis au catgut; la peau est suturée aux crins de Florence.

Immobilisation.

Dans tous nos cas, la durée de l'immobilisation post-opératoire a été de 60 jours environ.

Ce laps de temps semble utile pour donner au tissu osseux le temps d'acquérir une solidité et une épaisseur suffisante au maintien de la tête fémorale.

Les mouvements de l'articulation de la hanche n'ont été diminués chez aucun de nos malades.

L'appareil plâtré à chambre du Dr Ducroquet permet d'imprimer des petits mouvements aux surfaces articulaires, si on craignait de les compromettre par une longue immobilisation.

La marche est ensuite reprise progressivement.

Elle redevient normale en deux ou 3 mois.

CONCLUSIONS

1° Les opérations ostéoplastiques établissant une réfection du sourcil cotyloïdien donnent actuellement leurs résultats les plus remarquables au point de vue anatomique et fonctionnel dans les deux catégories de cas que nous avons envisagés : 1 les subluxations , 2 les luxations congénitales réductibles mais incoercibles ;

2° Dans les subluxations ces résultats varient suivant l'âge des opérés ;

a) *Chez l'enfant.* — La confection ostéoplastique d'une butée iliaque juxta-cotyloïdienne entraîne la disparition des symptômes de la malformation ;

b) *Chez l'adulte.* — Elle peut être suivie de guérison complète, mais seulement en l'absence d'arthrite chronique. Les douleurs et la gêne fonctionnelle dues à cette complication s'atténuent mais elles ne disparaissent pas complètement.

3° *Dans les luxations.* — *a*) La perfection du résultat dépend de la valeur fonctionnelle des muscles fessiers qui assurent l'équilibre latéral du tronc.

b) La butée doit fournir un appui suffisant non seulement à la partie supérieure de la circonférence de la tête fémorale, mais encore à sa partie postérieure.

Le maximum de l'aplasie cotyloïdienne siège en effet à la partie postéro-supérieure de la cavité. La reluxation ne saurait être évitée si on ne prolongeait pas jusque-là le heurtoir osseux artificiel ;

4° La position opératoire et le moment de l'intervention dépendent de l'état du cotyle. Si le cotyle permet le maintien de la réduction en première position de Lorenz (abduction, flexion 90°), on a avantage à immobiliser le membre quelques mois dans cette attitude et à n'intervenir qu'après l'avoir ramené en abduction à 45° et en rotation interne.

En cas de cotyle nettement insuffisant, l'opération est pratiquée en première position de Lorenz ;

5° L'abord chirurgical antérieur de la hanche rend l'intervention simple et facile. Il lui enlève toute gravité ;

6° La butée se développe toujours si on la bâtit au moyen d'un volet iliaque à pédicule inférieur, rabattu au-dessus de la tête fémorale et calé par des greffons ostéopériostiques d'origine tibiale.

Vu : le Président de la thèse,
GOSSET.

Vu : le Doyen,
ROGER.

Vu et permis d'imprimer,
Le Recteur de l'Académie de Paris,
CHARLÉTY.

BIBLIOGRAPHIE

Albee. — Bone Graft Surgery, 1917, p. 245.

Archives latino-américaines de Pédiatrie (Montevidéo), nov. 1925.

Clacke (*J.*). — The Lancet, 25 septembre 1909, p. 925.

Calut. — L'Orthopédie indispensable.

Dujarier. — Société de Chirurgie de Paris, 23 octobre 1923.

Delagénière (*H.*). — Société de Chirurgie de Paris, 3 mai 1916.

Desplas. — Monde Médical, n° 692, août 1924.

Faubank. — (N. A. T.) Brit. Jour. Surgery, 1922, p. 24.

Franc. (*D.*) *Dickson*. — The Journal of Bone and Joint Surgery, avril 1924, p. 262.

— Discussion (Albee, John Ridlon, J.-O. Wallace Bruce Gill).

Garnier. — Thèse de Paris, juillet 1927.

Kœnig. — Centr. fur Chir., XVII, p. 146.

Jones (*E.*). — American Journal Orthop. and Surgery, 1920, p. 183.

Jovtchitch. — M. (Belgrad).

Hallopeau. — Société de chirurgie de Paris, 30 octobre 1923.

Lance. — Presse médicale, 15 juillet 1925.

— Rapport à la 7e Réunion annuelle, Société d'Orthopédie. Discussion (oct. 1925).

— Revue d'Orthopédie, novembre 1925, n° 6.

— Traitement chirurgical des subluxations douloureuses, XXXIVe Congrès de Chirurgie (Bulletin, p. 735-750).

— Indications et Résultats (Marseille Médical, 5 oct. 1927).

— Monde Médical, juin 1926.

— Journal de Médecine et de Chirurgie, 10 avril 1927.

— Gazette Médicale de France, 15 avril 1928.

Mauclaire. — Société Chirurgie de Paris, 25 janvier 1922 8 février 1922.

Ombredanne. — Société Chirurgie de Paris (1er juillet 1925, 12 janvier 1927, 18 mai 1927).

Petersen (S.). — Americ. Jour. Orthop. Surgery, 1917, p. 245.

Robertson-Lavalle. — Journal de Chirurgie, 1926, p. 594-595.

Spitzy. — Zeitschrift f. orthop. Chir., 1923, t. XLIII, f. 2.

Schultz. — Rapport au Congrès de la Société théco slovaque d'Orthopédie. Prague, 1927.

Tellier. — Thèse de Lyon, 1927.

The Journal of the American Medical Assoc., octobre 1925.

The Journal of Bone and Joint Surgery, janvier 1928.

Discussion sur le traitement de la luxation congénitale de la hanche (Hay Groves, K. C. Emslie, Fairbank. H. Platt).

Farrell (Benjamin P.). — The Journal of Bone and Joint Surgery, vol. VIII, n° 3, juillet 1926, p. 551.

Herbet (P.-H.) Galloway. — The Journal of Bone and Joint Surgery, vol. VIII, n° 3, juillet 1926, p. 539.

Irvin Bolensweig. — The Journal of Bone and Joint Surgery vol. VIII, n° 3, juillet 1926, p. 534.

277 — Impr. spéciale de la Libr. Le François, 91, boul. St-Germain, Paris. — 4-29